



* Fabio G.M. Gorni
** Massimo Gagliani

Università degli Studi di Milano
Corso di Laurea in Odontoiatria
e Protesi Dentaria
Insegnamento di Odontoiatria Conservatrice
Titolare: Prof. Massimo Gagliani
* Professore a contratto
** Professore associato

Corrispondenza:
Prof. Massimo Gagliani
Università degli Studi di Milano
Dipartimento di Medicina
Chirurgia ed Odontoiatria
Via Beldiletto 1/3 - 20142 Milano
Tel. 02.81844678 - Fax 02.8130200
E-mail: massimo.gagliani@unimi.it

La ricostruzione pre-endodontica: analisi critica di una comune procedura clinica

Pre-endodontic build-up: critical analysis

RIASSUNTO

Le problematiche legate all'isolamento del campo operatorio sono preminenti in endodonzia; talvolta la distruzione dell'elemento dentale da trattare è tale da impedire al clinico una adeguata preparazione del campo stesso. Negli scorsi anni numerose tecniche sono state prese in considerazione per ovviare a questi inconvenienti, ma tali tecniche spesso si sono rivelate indaginoze e, per questo motivo, poco fruibili durante la pratica clinica.

È obiettivo di questo articolo delineare nuovamente i punti essenziali per isolare correttamente il campo operatorio e fornire alcune precisazioni su alcuni sistemi accessori per ovviare ai più comuni inconvenienti clinici di questa fase preliminare, ma essenziale, della terapia endodontica.

Sebbene in passato la presenza di una corona clinica integra, naturale o ricostruita fosse condizione ideale per l'approccio al sistema endodontico, oggi è universalmente accettato il fatto che la stabilizzazione dell'uncino metallico per il posizionamento della diga sia l'unico evento determinante l'esecuzione di una ricostruzione pre-endodontica. Qualora la stabilizzazione naturale o assistita dell'uncino sia possibile, attraverso l'impiego per esempio delle tecniche adesive, si procederà all'eliminazione delle eventuali filtrazioni di sangue e/o saliva con appositi sistemi che vengono ampiamente illustrati nel testo. Dalla disamina fatta si evince chiaramente che l'avvento delle tecniche adesive ha enormemente facilitato il clinico in tutti questi frangenti. In aggiunta, l'impiego di queste tecniche consente, a chi lo reputasse opportuno o indispensabile, attuare trattamenti in più sedute anche se questo atteggiamento clinico è oggetto di revisione.

In conclusione la scelta di isolare adeguatamente attraverso la stabilizzazione dell'uncino metallico risulta essere l'opzione primaria da ottemperare e il ricorso a complicate ricostruzioni debba essere riservato solo ai casi in cui l'instabilità dell'uncino stesso lo richieda.

Parole chiave:

Trattamento endodontico. Isolamento. Ricostruzione pre-endodontica. Diga.

ABSTRACT

The use of rubber-dam is mandatory in endodontic procedure but, in some clinical cases, the destruction of dental tissues due to decay or to previous reconstruction procedures makes it difficult. A number of techniques have been proposed in last decades to build-up teeth before endodontic treatment but all these clinical situation seem complicated and time consuming.

Most of the Authors agree that the primary objective in isolating process is to achieve clamp stability; it might be achieved directly, using different clamps, or indirectly, using for example adhesive techniques. When clamp stability is assured other clinical tricks should be used to prevent fluids filtration from rubber dam; only in the case in which is impossible to obtain this stability the build-up by copper rings or orthodontics band should be adopted.

Aim of this paper is to review many of these clinical situation and supply a guideline for the practitioner to follow in these cases.

Key words:

Endodontic treatment. Isolation. Pre-endodontic build-up. Rubber-dam.

INTRODUZIONE

L'esecuzione di un corretto trattamento endodontico è legata imprescindibilmente ad un idoneo posizionamento della diga di gomma (1).

Isolare il campo operatorio in presenza di un dente integro è sicuramente facile, pertanto si è sempre pensato di ricostruire l'elemento dentale da trattare endodonticamente quando la corona clinica era parzialmente o completamente distrutta dal pro-

cesso carioso e/o da una frattura.

L'esigenza di ottenere e conservare un valido sigillo durante la terapia canalare ha fatto sì che il pre-trattamento diventasse, con gli anni, una pratica comune irrinunciabile. Tuttavia, attraverso una corretta analisi dei costi e dei benefici che questa procedura comporta, sarà possibile valutarne la reale utilità clinica. È bene sottolineare, già in fase introduttiva, che le problematiche dell'isolamento del campo sono essenzialmente legate primariamente alla stabilizzazione dell'uncino e solo secondariamente all'eventuale infiltrazione di saliva verso la cavità endodontica oltre che al sigillo dell'eventuale otturazione provvisoria.

Per risolvere il problema di posizionamento dell'uncino esistono varie procedure che esamineremo; saranno poi oggetto di disamina le ulteriori modalità di isolamento volte a prevenire l'infiltrazione di saliva attraverso il foglio di gomma.

Tra gli altri aspetti presi in considerazione, l'esecuzione di una otturazione provvisoria durante o al termine della terapia endodontica merita un riguardo particolare ed anche su questo una disamina dettagliata crediamo sia indispensabile.

Già in sede introduttiva possiamo però affermare che, facendo un'analisi razionale dell'uso che viene fatto della ricostruzione pre-endodontica, una modifica dell'atteggiamento verso questa comune pratica clinica dovrebbe essere presa in esame ed è proprio obiettivo di questo articolo quello di analizzare criticamente le varie situazioni operative da affrontare quando si eseguono trattamenti endodontici in presenza di elementi dentari con gravi perdite di sostanze dento-coronali.

Esulano dalla discussione i casi clinici nei quali la complessa situazione parodontale debba essere considerata prioritaria al trattamento endodontico.

CONSIDERAZIONI CLINICHE

Al fine di rendere più agevole la disamina critica, onde mettere in evidenza le diverse situazioni cliniche, si è deciso di suddividere in sottocapitoli questa parte del lavoro.

Gorni FGM, Gagliani M. La ricostruzione pre-endodontica: analisi critica di una comune procedura clinica. *G It Endo* 2001; 4: 165-171

- Posizionamento e stabilizzazione dell'uncino.
- Infiltrazioni della diga di gomma.
- Accorgimenti sull'uso degli irriganti nelle fasi preliminari.
- Posizionamento dei reperi per la determinazione della lunghezza di lavoro.
- Mantenimento dell'otturazione coronale provvisoria.

POSIZIONAMENTO E STABILIZZAZIONE DELL'UNCINO

Frequentemente la distruzione di parti della corona dentale oltre la linea amelo-cementizia comporta una diminuzione del diametro mesio-distale dell'elemento da trattare; a causa di ciò, l'impiego di uncini non dedicati all'elemento da isolare appare una scelta alternativa, facilmente percorribile. E' il caso per esempio dell'uncino da incisivi per i premolari o addirittura per i molari inferiori (Fig. 1).

In casi particolari è possibile ricorrere alle tecniche adesive, utilizzando i compositi, per stabilizzare ganci non perfettamente saldi, in denti con scarsa corona clinica (Fig. 2) (2).

INFILTRAZIONI DELLA DIGA DI GOMMA

Una volta isolato il dente privo della sua integrità coronale, l'impedire uno scambio di liquidi da e verso la cavità orale diviene imperativo, pena da un lato la compromissione dell'isolamento faticosamente ottenuto dalla saliva e dall'altro il disagio del paziente quando gli irriganti giungono a contatto delle mucose orali.

La presenza di una corona clinica ricostruita nella sua integrità sicuramente facilita il confinamento dei liquidi al di fuori o all'interno della cavità di accesso; tuttavia non è certo questa una condizione assoluta per ottenere un corretto isolamento.

Nella realtà l'infiltrazione di liquidi è impedita dal corretto posizionamento del foglio della diga di gomma e dal suo intimo adattamento attorno al colletto del dente e questo

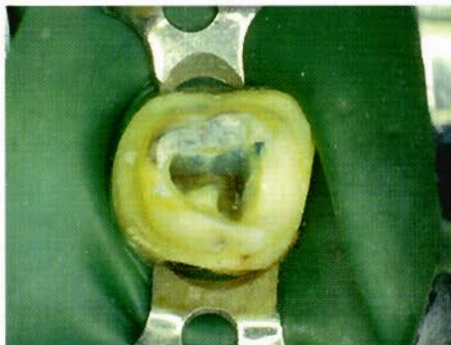

Fig. 1 - Elemento 4.7 ridotto per scopi protesici in cui manca la parete mesiale. L'isolamento è ottenuto utilizzando un uncino da frontali (Ivory n.9) che garantisce una notevole stabilità nonostante le ridotte dimensioni del moncone.

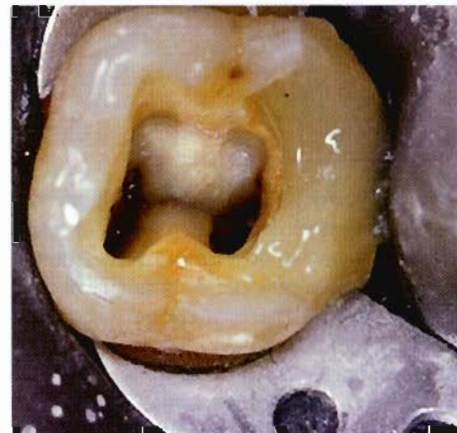


Fig. 2 - Esempio in cui il materiale composito è stato utilizzato per migliorare la ritenzione meccanica dell'uncino.

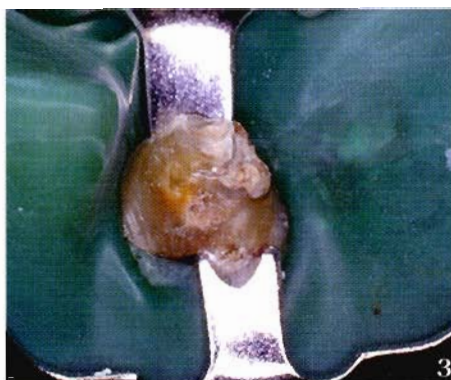
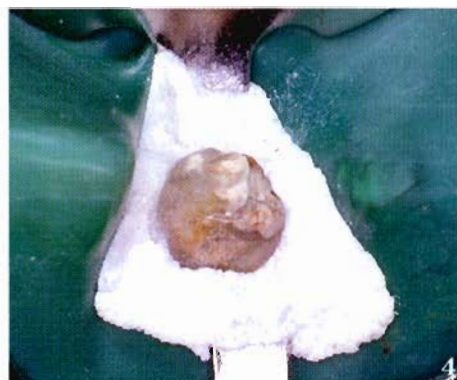
Fig. 3 e 4 - Elemento dentale 1.1 con scarsissima capacità ritentiva dovuta alla lunghezza ed alla forma molto conica del moncone. In questo caso l'uncino (H.F. n.212) garantisce stabilità ma permane uno scarso adattamento del foglio di gomma al margine cervicale del dente. L'utilizzo di apposite schiume iniettate attorno al contorno del dente, consentirà di ottenere anche il necessario sigillo.



può essere effettuato a prescindere dalla mancanza o meno di una o più pareti del dente.

Nei casi in cui, come segnalato nel punto precedente, il complesso uncino-diga ha uno scarso adattamento alla forma naturale del dente nella sua posizione cervicale, l'uso di alcuni presidi ausiliari faciliterà il raggiungimento dello scopo (Fig. 3).

Sul mercato esistono schiume, facili da usarsi, ideate appositamente per questo scopo (oral seal caulking ULTRADENT products inc. U.S.A.) (Fig. 4), oltre ad alcuni materiali di comune uso odontoiatrico che

possono essere adattati al bisogno.

I cementi per otturazione provvisoria all'ossido di zinco eugenolo, le formulazioni di idrossido di calcio in matrice resinosa o ancora i materiali da impronta siliconici sono stati più volte menzionati; un ruolo particolare spetta poi ai cementi vetroionomerici dei quali si potrà sfruttare l'adesione alla diga di gomma oltre che la rigidità del cemento stesso una volta indurito (Figg. 5-5 bis) (3-5).

Tutti questi sistemi alternativi hanno una loro valenza e possono essere utilizzati con il fine più sopra menzionato.

ACCORGIMENTI SULL'USO DEGLI IRRIGANTI NELLE FASI PRELIMINARI

Un altro punto messo in discussione è la possibilità di utilizzare la cavità di accesso come contenitore di irriganti. È noto quanto importante sia il ruolo degli irriganti nella detersione del sistema endodontico e questo non è oggetto di discussione, tuttavia pare che in assenza di una o più pareti del dente ciò non possa essere ottenuto. Rivalutando criticamente questo assunto e valutando, soprattutto, in quali fasi del trattamento questo sia assolutamente necessario sarà possibile giudicare in che frangenti ricorrere al pre-trattamento.

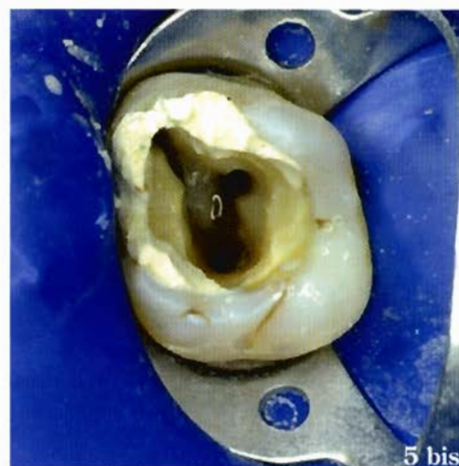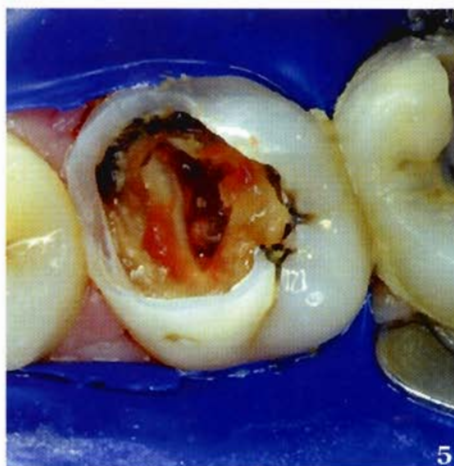Nella realtà la forma anatomica della camera pulpare funge già da contenitore naturale per gli irriganti (Fig. 6); sono, nella pratica, pochissime le situazioni nelle quali la completa distruzione della corona clinica del dente sia abbinata ad una forma anatomica della camera pulpare sfavorevole.

In queste situazioni, tuttavia, la sistematica di approccio alla terapia canalare può essere d'aiuto.

È noto che, tra le tecniche di detersione e sagomatura attualmente in uso, la tecnica Crown-Down abbia assunto un ruolo preminente (6); essa prevede di sagomare il canale partendo prima dal terzo coronale passando successivamente al terzo medio ed infine al terzo apicale. Non pare che l'uso degli strumenti nelle prime fasi del trattamento con poca quantità di irrigante possa andare a detrimento del trattamento stesso. L'ampliamento ottenuto consentirà di lavorare con sufficiente quantità di irrigante nel terzo coronale; ciò, a maggior ragione, accadrà nel prosieguo del trattamento dove i due terzi coronali costituiranno il vero serbatoio di irrigante per la detersione dell'endodonto profondo.

POSIZIONAMENTO DEI REPERI PER LA DETERMINAZIONE DELLA LUNGHEZZA DI LAVORO

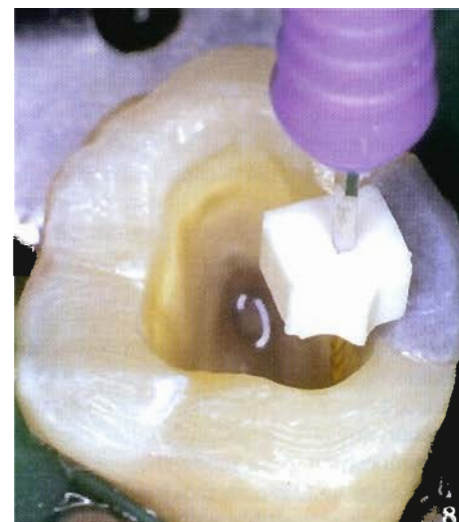
La possibilità di avere punti di repere stabili e ripetibili, per gli stop di gomma, in cavità di accesso in elementi dentali con una o più pareti mancanti ha, in passato, indotto ad e-



Figg. 5 e 5 bis - Sequenza di isolamento in molare superiore; la ricostruzione di parte dell'elemento dentale è stata eseguita con cemento vetroionomerico.

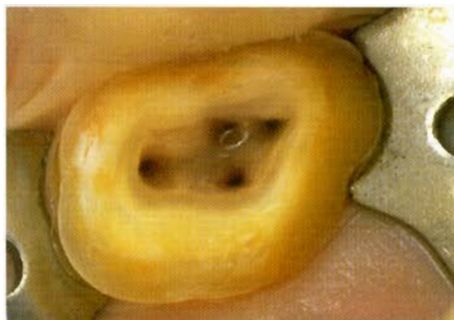

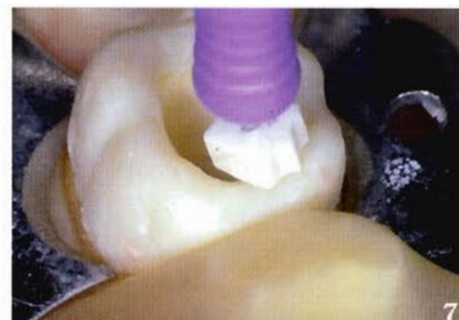Fig. 6 - Molare superiore in cui è stata persa gran parte della struttura coronale. Si noti come, dopo l'accesso cavitario, la camera pulpare funge da contenitore naturale per l'irrigante.



seguire con costanza la ricostruzione pre-endodontica. Nella realtà, cuspidi e creste marginali obbligano lo stop di gomma ad assumere inclinazioni poco adatte e difficilmente ripetibili; per contro, quando la superficie che funge da repere è perfettamente piatta tale riscontro pare ovviamente più agevole (Figg. 7-8).

Appare chiaro alla luce delle considerazioni precedenti che il punto di repere per gli stop è meno preciso se la conformazione della corona è irregolare e non certo se essa ha una o più pareti integre.

Quindi, la forma del punto di repere e non la sua posizione, in senso corono-apicale, può influire sulla precisione più che l'integrità o meno della corona clinica (Fig. 8 bis).

Figg. 7 e 8 - Si noti come la posizione dello stop di gomma cambi quando la superficie occlusale del dente viene abbassata e resa piatta ed uniforme.

Se poi consideriamo che, in letteratura, è prevista, se necessario nei casi più complessi, la possibilità di abbattere completamente pareti o cuspidi, la cavità che ne risulterà non avrà certo caratteristiche simili a quelle indicate come le uniche che possono formare punto di reperi stabile per gli stop di gomma (Fig. 9).

Tuttavia, come descritto da Cathey (7) l'abbassamento delle cuspidi, sia nei premolari e particolarmente nei molari, facilita non di poco le operazioni sia di visualizzazione dei canali radicolari sia di eliminazione delle interferenze coronali.

Qualora si considerino anticipatamente le problematiche ricostruttive è dato ormai accettato che il restauro degli elementi trattati debba essere comprensivo della protezione cuspidale; appare quindi evidente che l'operazione di abbattimento di parte del tavolo occlusale residuo sia operazione oltre che facilitante la terapia anche protettiva per le fasi immediatamente successive la terapia endodontica.

MANTENIMENTO DELL'OTTURAZIONE CORONALE PROVVISORIA

La necessità di avere un sigillo ottimale nel periodo che intercorre tra un appuntamento e l'altro è uno dei fatti che maggiormente spingono il clinico a ricostruire preventivamente l'elemento dentale da trattare; su questo punto vale però la pena fare alcune considerazioni legate ai dati di letteratura disponibili a riguardo.

Come riportato da Albashaireh et al (8) il successo di trattamenti canalari condotti in seduta unica rispetto a quelli condotti in sedute multiple paiono essere assimilabili ma con una serie di sequele post-operatorie minori nei trattamenti effettuati in un'unica seduta.

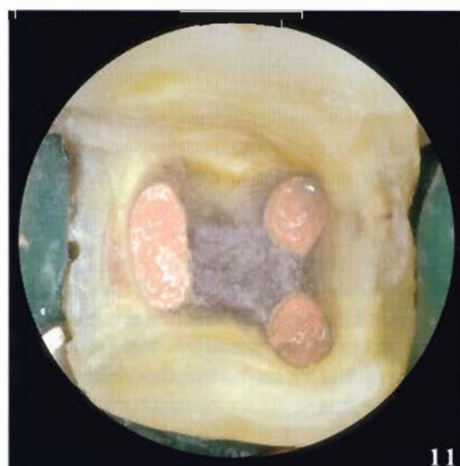
In aggiunta, come descritto da Fava (9) e da Walton et al (10), la possibilità di avere effetti collaterali nell'immediato post-operatorio sono dell'ordine del 3-5 % e non sembrano compromettere in modo rilevante la riuscita del trattamento stesso. In alcuni studi, poi, si avanzano dubbi sulla reale efficacia delle procedure legate alle medicazioni intermedie (11-13), mentre in altri si enfatizza la maggior incidenza di sequele dopo il trattamento in elementi dentali strumentati in

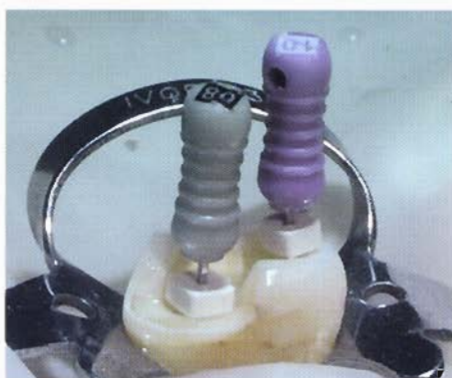

Fig. 8 bis - Situazione clinica nella quale nonostante si abbiano sul dente diversi punti di reperi in senso corono-apicale, la precisione di questi è garantita dalla forma del moncone oltre che dalla completa stabilità degli stop di gomma.

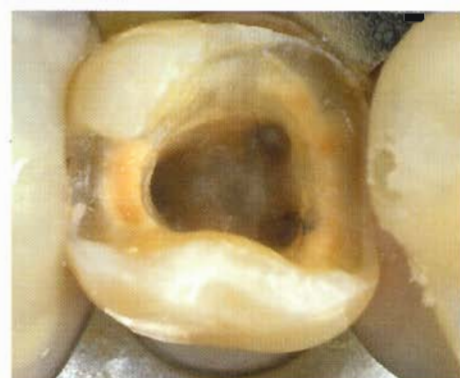

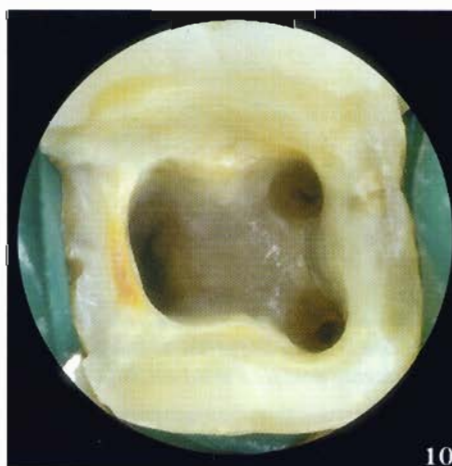Fig. 9 - Isolamento del 36, la cavità di accesso è eseguita dopo l'asportazione di una vecchia otturazione, la forma che residua faciliterà l'accesso e la visione del pavimento della camera oltre al facile reperimento degli imbocchi canalari.



Figg. 10 e 11 - Ottimo isolamento in elemento dentario gravemente distrutto nel quale sono state eseguite sagomatura, detersione e otturazione canalare in un'unica seduta; ciò ci ha permesso di evitare di dover ricorrere all'otturazione provvisoria interappuntamento.

sedute multiple rispetto a quelli strumentati in singola seduta (14).

Dai dati della ricerca di Trope et al (15) si può desumere poi che solo gli elementi da ritrattare paiono essere quelli maggiormente soggetti a discomfort post-operatorio, valutabile essenzialmente in una dolenzia presente nelle 24 ore successive, mentre assolutamente controindicate sarebbero le sedute multiple in elementi vitali. Sono tutt'ora oggetto di controversie gli elementi dentali non previamente trattati con immagini radiografiche positive per lesioni periapicali (16).

Ugualmente, in un contributo personale, abbiamo ottenuto riscontri clinici assimilabili tali da far propendere per un trattamento in seduta unica rispetto alle sedute multiple (17). Considerando poi il comportamento dei materiali cosiddetti provvisori, si evince da numerosi riscontri di letteratura che molti autori hanno messo in evidenza quanto i diversi materiali, impiegati provvisoriamente in elementi dentali trattati e medicati, diano risultati spesso contrastanti, nel controllare la percolazione di fluidi ricchi di batteri provenienti dalla cavità orale, sia per la tipologia dei materiali impiegati che per

la loro modalità di manipolazione (18-25).

Nel recente passato fu inoltre proposto l'impiego di materiali adesivi resinosi o vetroionomerici (26); tuttavia l'impiego sistematico per otturazioni provvisorie renderebbe le operazioni di riapertura nelle sedute successive più lunghe.

Fatte queste doverose considerazioni sembra desiderabile, in situazioni clinicamente accettabili e ponderate, cercare di ultimare in un'unica seduta il trattamento. Per questo motivo una ricostruzione preoperatoria che sia anche utilizzabile per una stabilizzazione interappuntamenti appare poco ragionevole e molto onerosa in termini di tempo. Un altro dato emerso nella revisione della letteratura del recente passato è stato quello secondo cui la ricostruzione pre-endodontica era motivata dalla possibile fragilità del dente la cui camera pulpare era stata aperta; alcuni (27) suggerivano infatti la ricostruzione con amalgama per prevenire fratture, migliorare l'isolamento intraoperatorio e interappuntamento, scongiurando con questo rimedio la perdita dell'otturazione provvisoria.

Altri (28) hanno ribadito che una idonea ricostruzione poteva irrobustire l'elemento

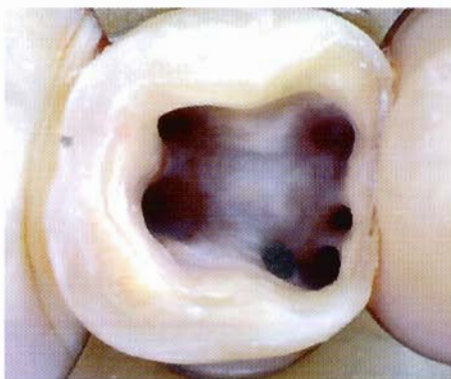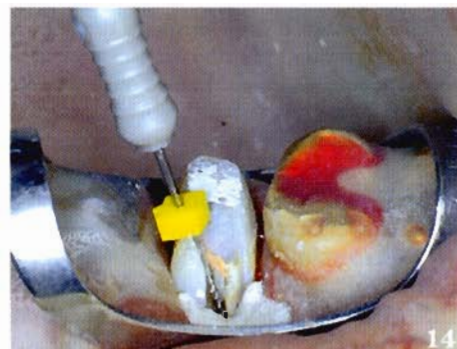

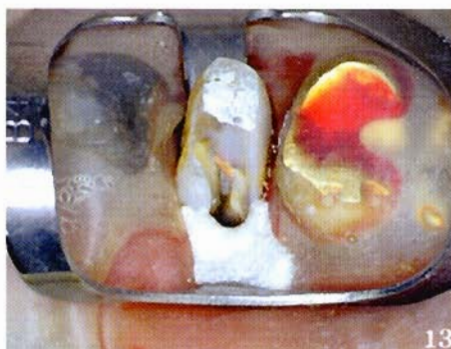
Fig. 12 - La completa mancanza della parete mesiale e di parte di quella vestibolare in questo molare inferiore consente all'operatore una migliore visione del complesso pavimento della camera dove abbiamo 5 canali e 1 perforazione. Si noti inoltre come la posizione degli imbocchi mesio-vestibolare e mediano siano particolarmente esterni e quali siano gli intuibili vantaggi derivabili dall'assenza della parete mesiale durante la detersione e la sagomatura di questi canali.

stesso e scongiurare fratture, spesso irreparabili. Tale evento, come più sopra riportato, può essere in gran parte scongiurato dall'abbassamento delle cuspidi (7).

In definitiva, nelle situazioni in cui sia assolutamente necessario mantenere, per più di una seduta, il sigillo del dente da trattare, il ricorrere ai materiali vetroionomerici appare la scelta prioritaria ed il loro impiego è possibile anche senza avere un'integrità coronale ricostruita artificialmente (5).

Tale assunto potrebbe essere poi ripreso in sede di chiusura definitiva, preludio alla ricostruzione coronale dell'elemento trattato, ove le tecniche adesive in senso lato sembrerebbero dare maggiori garanzie (29-32). Nei casi nei quali invece, la mancanza di struttura coronale sia massiva e non si voglia passare attraverso la ricostruzione endodontica, il terminare il trattamento in un'unica seduta risulterà fondamentale (Figg. 10-11)



Figg. 13 e 14 - Ritrattamento della radice mesio-vestibolare in premolare superiore con 3 radici. La particolare situazione anatomica di questo dente e la complessa ricostruzione pregressa, obbligano il clinico, nel tentativo di trovare l'imbocco dimenticato mantenendo integro il più possibile il resto del dente, ad abbattere completamente la parete vestibolare e parte di quella distale per accedere in modo corretto all'orifizio canalare mesio-vestibolare. Si noti l'inclinazione dello strumento e come una procedura differente da quella adottata avrebbe impedito un adeguato accesso al canale. La perdita della parete vestibolare ha però diminuito la capacità di sigillo della diga obbligandoci a far uso di schiume per migliorarne l'ermeticità.

DISCUSSIONE

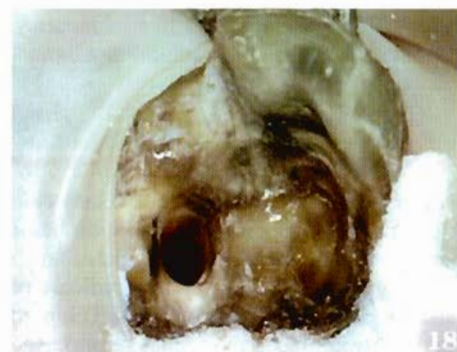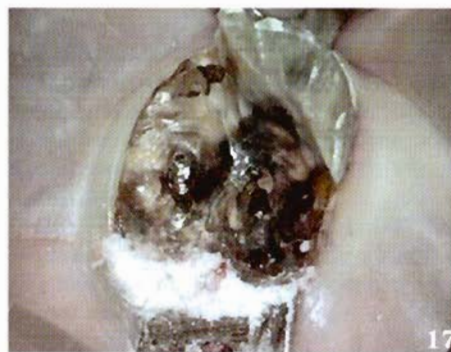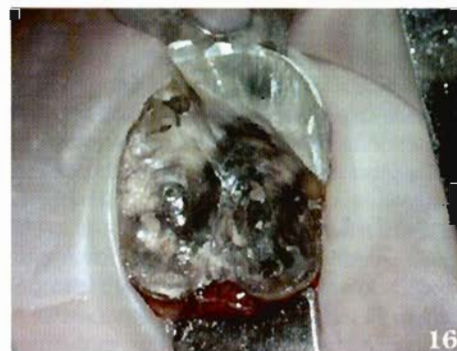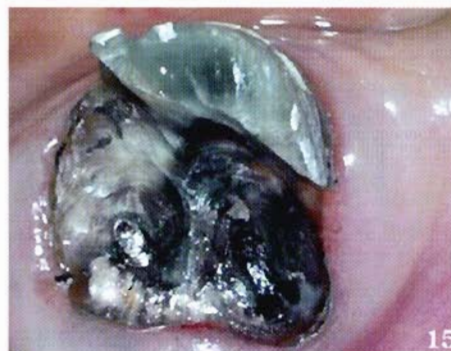In sede di considerazioni generali, a commento di quanto espresso precedentemente, le procedure di preparazione del campo operatorio endodontico in elementi dentali che abbiano perso gran parte dei tessuti duri possono essere riviste criticamente.

Ritacendoci a Glickmann (1) conveniamo con l'Autore che l'obiettivo primario sia quello di avere una stabilizzazione dell'uncino, diretta o indiretta, per consentire l'isolamento del campo; i mezzi accessori integreranno questo isolamento, non certo la ricostruzione pre-endodontica.

In aggiunta, è sempre più frequente l'impiego di sistemi ingrandenti, occhiali piuttosto che microscopi, per eseguire trattamenti endodontici più precisi e raffinati (33).

L'aver una visione diretta rispetto ad una indiretta è un enorme vantaggio, significa in definitiva non allontanarsi dal pavimento della camera pulpare, non dovere impiegare mezzi accessori per illuminare il ristretto campo operatorio (Fig. 12).

Alcune ulteriori considerazioni possono essere fatte sulle procedure di accesso ai canali radicolari: l'eliminazione delle cuspidi diviene elemento determinante nell'acquisi-



Figg. 15, 16, 17, 18 - Sequenza di isolamento complesso in un 17 dove si evidenziano le fasi che portano al corretto posizionamento della diga, stabilizzazione dell'uncino e completamento del sigillo con mezzi accessori.

Si noti inoltre una volta eseguito l'accesso cavitario la posizione particolarmente esterna dell'imbocco mesio-vestibolare che avrebbe in ogni caso reso impossibile la presenza di qualsiasi parete ricostruita o naturale.

re un tragitto diretto verso l'apice radicolare, particolarmente in molari superiori ed inferiori oltre che nei premolari inferiori. Infatti, le curvature degli elementi dentali più sopra menzionati portano la proiezione dello strumento endodontico ben oltre il limite coronale, sia esso vestibolare o mesiale (Figg. 13-14).

In ultima analisi la maggiore visibilità facilita il reperimento degli imbocchi canalari e previene perforazioni, stripping e false strade spesso causate da accessi endodontici non agevoli. Nella sequenza fotografica alcuni esempi di sigillatura coronale senza ricostruzione pre-endodontica potranno aiutare il clinico nel rivedere situazioni utili all'operatività (Figg. 15-18).

E' inoltre ampiamente dimostrato che la differenza in termini di sequele postoperatorie e di prognosi dei trattamenti in un'unica seduta siano da preferire a quelli in sedute multiple e che questi ultimi sono necessari solo in situazioni particolari; da qui l'opportunità di poter rinunciare alla stabilità del sigillo coronale interappuntamento.

Un elemento molto interessante, che esula dalla trattazione meramente scientifica, ma che è anche di grande interesse per quella clinica è il risparmio di tempo; per quantoabile sia l'operatore, spesso la ricostruzione pre-endodontica richiede circa 30 min, che nella gran parte dei casi illustrati, possono essere impiegati più proficuamente nelle fasi di detersione e sagomatura.

Suggeriamo quindi, a scopo indicativo, un possibile schema di comportamento per aiutare il clinico nella scelta operativa di ricostruire l'elemento da trattare endodonticamente o meno (Fig. 19).

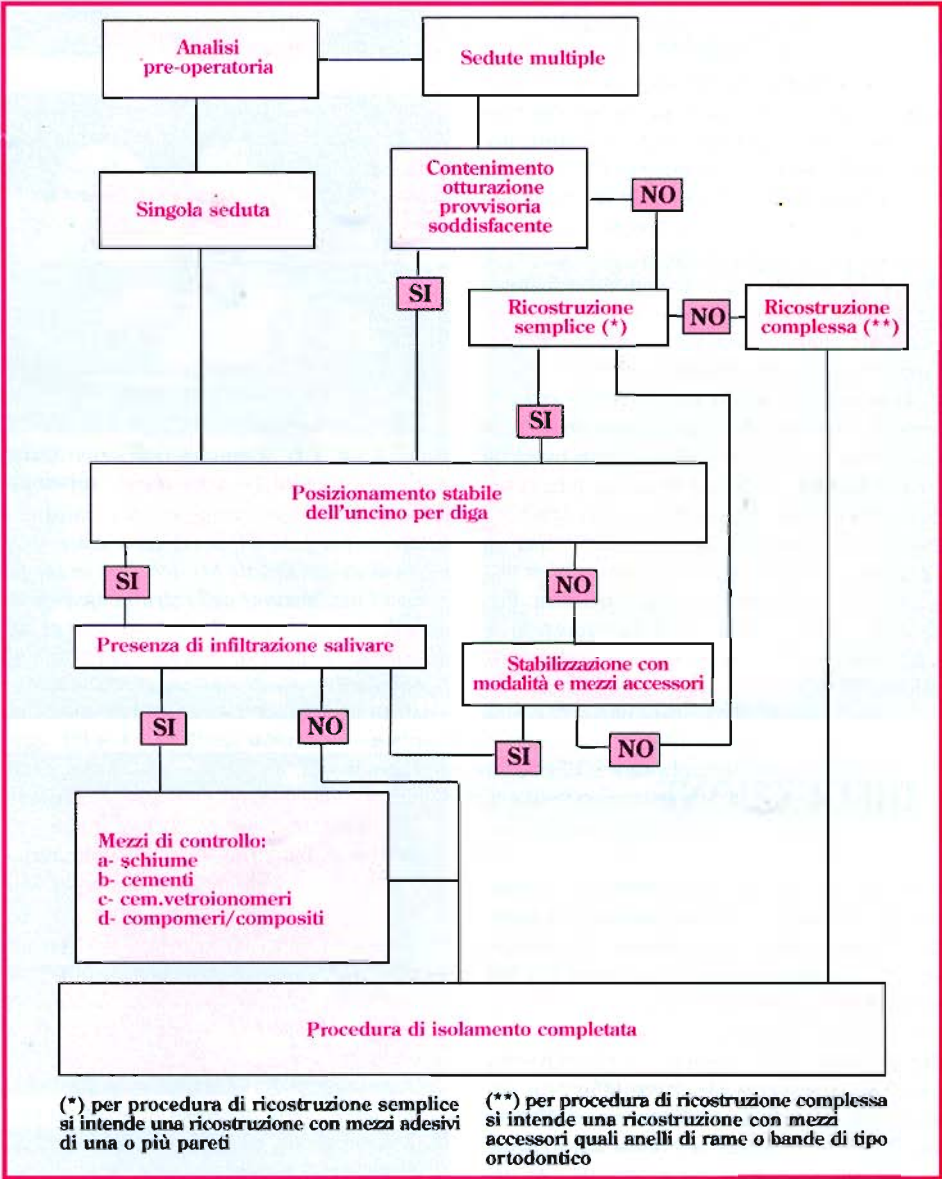


Fig. 19 - Schema di protocollo clinico da seguire in caso di terapia endodontica.

CONCLUSIONI

Nell'affrontare la problematica relativa alla ricostruzione pre-endodontica sono emerse considerazioni che, assommate, farebbero oggi propendere per una radicale revisione del concetto secondo cui l'elemento dentale compromesso vada sempre ricostruito con mezzi artificiali prima del trattamento. Stante la disamina condotta nel presente lavoro tale procedura dovrebbe essere effettuata solo in casi eccezionali e solo dopo una attenta valutazione delle indicazioni.

BIBLIOGRAFIA

1. Glickmann G. Preparation for treatment, in *Pathways of the Pulp*. Cohen S and Burns R, Editors 1998, CV Mosby Co: St. Louis; 80-116.
2. Lovdahl P and Wade C. Problems in tooth isolation and postendodontic restoration, in *Problem solving in endodontics: prevention, identification and management*, J.e.a. Gutman, Editor 1997, CV Mosby Co: St. Louis; 181-97.
3. Morgan LA, Marshall JG. Solving endodontic isolation problems with interim buildups of reinforced glass ionomer cement. *J Endodon*, 1990; 16 (9): 450-3.
4. Cavalli G. Rimedi a problemi di isolamento del campo in terapia endodontica. *G It Endo* 1993; 11 (1): 30-2.
5. Capurro MA, Herrera CL, Macchi RL. Influence of endodontic materials on the bonding of glass ionomer cement to dentin. *Endod & Dent Traumatol* 1993; 9 (2): 75-6.
6. Al-Omari MA, Dummer PM. Canal blockage and debris extrusion with eight preparation techniques. *J Endodon* 1995; 21 (3): 154-8.
7. Cathey G. Molar Endodontics. *Dental Clin of North Am* 1974; 18 (2): 345-66.
8. Albashaireh Z, Alnegrish A. Postobturation pain after single - and multiple-visit endodontic therapy. A prospective study. *J Dent* 1998; 26 (3): 227-32.
9. Fava LR. Single visit root canal treatment: incidence of postoperative pain using three different instrumentation techniques. *Int Endod J* 1995; 28 (2): 103-7.
10. Walton R, Fouad A. Endodontic interappointment flare-ups: a prospective study of incidence and related factors. *J Endodon* 1992; 18 (4): 172-7.
11. Chong BS, Pitt Ford TR. The role of intracanal medication in root canal treatment. *Int Endod J* 1992; 25 (2): 97-106.
12. Staehle HJ, Spiess V, Heinecke A, Muller HP. Effect of root canal filling materials containing calcium hydroxide on the alkalinity of root dentin. *Endod & Dent Traumatol* 1995; 11 (4): 163-8.
13. Rivera EM, Williams K. Placement of calcium hydroxide in simulated canals: comparison of glycerin versus water. *J Endodon* 1994; 20 (9): 445-8.
14. Eleazer PD, Eleazer KR. Flare-up rate in pulpally necrotic molars in one-visit versus two-visit endodontic treatment. *J Endodon* 1998; 24 (9): 614-6.
15. Trope M. Flare-up rate of single-visit endodontics. *Int Endod J* 1991; 24 (1): 24-6.
16. Trope M, Delano EO, Orstavik D. Endodontic treatment of teeth with apical periodontitis: single vs. multivisit treatment. *J Endodon* 1999; 25 (5): 345-50.
17. Gorni F. Valutazione di un effettivo vantaggio clinico utilizzando l'idrossido di calcio come medicazione intermedia nella terapia di denti con lesioni endodontiche: indagine su 194 elementi dentari. *Atti 79th Annual World Dental Congress of FDI* 1991; 1: 321-7.
18. Bobotis HG, Anderson RW, Pashley DH, Pantera EA Jr. A microleakage study of temporary restorative materials used in endodontics. *J Endodon* 1989; 15 (12): 569-72.
19. Beach CW, Calhoun JC, Bramwell JD, Hutter JW, Miller GA. Clinical evaluation of bacterial leakage of endodontic temporary filling materials. *J Endodon* 1996; 22 (9): 459-62.
20. Deveaux E, Hildebert P, Neut C, Romond C. Bacterial microleakage of Cavit, IRM, TERM, and Fermit: a 21-day *in vitro* study. *J Endodon* 1999; 25 (10): 653-9.
21. Crooks WG, Anderson RW, Powell BJ, Kimbrough WF. Longitudinal evaluation of the seal of IRM root end fillings. *J Endodon* 1994; 20 (5): 250-2.
22. Fox K, Gutteridge DL. An *in vitro* study of coronal microleakage in root-canal-treated teeth restored by the post and core technique. *Int Endod J* 1997; 30 (6): 361-8.
23. Friedman S, Shani J, Stabholz A, Kaplawi J. Comparative sealing ability of temporary filling materials evaluated by leakage of radiosodium. *Int Endod J* 1986; 19 (4): 187-93.
24. Jacquot BM, Panighi MM, Steinmetz P, G'Sell C. Evaluation of temporary restorations' microleakage by means of electrochemical impedance measurements. *J Endodon* 1996; 22 (11): 586-9.
25. Pai SF, Yang SF, Sue WL, Chueh HL, Rivera EM. Microleakage between endodontic temporary restorative materials placed at different times. *J Endodon* 1999; 25 (6): 453-6.
26. Turner JE, Anderson RW, Pashley DH, Pantera EA Jr. Microleakage of temporary endodontic restorations in teeth restored with amalgam. *J Endodon* 1990; 16 (1): 1-4.
27. Barkmeier W, Murrin J, Anderson R. Amalgam restoration of posterior teeth before endodontic treatment. *J Endodon* 1980; 6 (2): 446-49.
28. Patroni S. Il pretrattamento: tecniche di preparazione alla terapia endodontica, in *Endodonzia*. Castellucci, Editor. 1998, Edizioni Martina: Firenze; 284-301.
29. Barthel CR, Strobach A, Briedigkeit H, Gobel UB, Roulet JF. Leakage in roots coronally sealed with different temporary fillings. *J Endodon* 1999; 25 (11): 731-4.
30. Wilcox LR, Diaz-Arnold A. Coronal microleakage of permanent lingual access restorations in endodontically treated anterior teeth. *J Endodon* 1989; 15 (12): 584-7.
31. Uranga A, Blum JY, Esber S, Parahy E, Prado C. A comparative study of four coronal obturation materials in endodontic treatment. *J Endodon* 1999; 25 (3): 178-80.
32. Davalou S, Gutmann JL, Nunn MH. Assessment of apical and coronal root canal seals using contemporary endodontic obturation and restorative materials and techniques. *Int Endod J* 1999; 32 (5): 388-96.
33. de Carvalho MC, Zuolo ML. Orifice locating with a microscope. *J Endodon* 2000; 26 (9): 532-4.